

CARACTERÍSTICAS DOS PACIENTES COM TUMORES INTRA E EXTRAOCULARES NO DEPARTAMENTO DE OFTALMOLOGIA DO HOSPITAL CENTRAL DE NAMPULA EM MOÇAMBIQUE: ESTUDO RETROSPECTIVO DE 2017 A 2020

CHARACTERISTICS OF PATIENTS WITH INTRA AND EXTRAOCULAR TUMORS REPORTED TO THE DEPARTMENT OF OPHTHALMOLOGY OF THE NAMPULA CENTRAL HOSPITAL IN MOZAMBIQUE: RETROSPECTIVE STUDY FROM 2017 TO 2020

Joel de Melo Bambamba¹

Ângela Joana Efécio²

Janet Eugênia Abdulale³

Silvia Marcela Escobar⁴

Avelino Nelson Mazuze⁵

Vanila de Sívia Real João Nobre⁶

RESUMO

Existe uma variedade de tumores que podem envolver o olho e a órbita. Esses tumores podem ser aparentes ao nascimento ou adquiridos. Embora muitos tipos de neoplasias oculares e orbitais são tumores benignos, os tumores malignos, são uma ameaça à visão e à vida. É importante identificar os tumores oculares e orbitais muito cedo. A abordagem conveniente para a classificação de tumores intra e extraoculares é a partir da sua localização: pálpebra, superfície ocular, órbita e intraocular. O objetivo deste estudo é a de caracterizar os pacientes com tumores intra e extraoculares que foram atendidos no departamento de oftalmologia do hospital central de Nampula em

¹Optometrist, Lecturer, Faculty of Health Sciences, Lúrio University, Nampula, Mozambique. Orcid: <https://orcid.org/0000-0001-5055-881X>. E-mail: joelmbambamba@gmail.com

²Mestre em Optometria Clínica e ciências da Visão pela Universidade de Alicante, é Licenciada em Optometria pela Universidade Lúrio onde desempenha actualmente a Função de Docente e Investigadora do curso de Licenciatura em Optometria. E-mail: angy.joana@gmail.com

³Licenciada em Optometria pela Universidade Lúrio em Moçambique desde 2013 actualmente desempenha a função de Optometrista no Hospital Central de Nampula em Moçambique. E-mail: janeteugenia1@gmail.com

⁴Doutoranda em Optometria avançada e ciências da visão pela Universidade de Valência. Mestre em Optometria avançada e ciências da visão pela Universidade de Valência em Espanha, Actualmente desempenha a função de Optometrista Clínica no Centro de Diagnóstico e Tecnologia Ocular em Bucaramanga- Colombia. E-mail: silmaesco@gmail.com

⁵Licenciado em Optometria e em Ciências Sociais com Ênfase em Desenvolvimento Regional pela Universidade do Contestado – UNC Brasil, Faz parte do corpo Docente e de Pesquisa no Curso de Licenciatura em Optometria da Universidade Lúrio em Moçambique. Actualmente frequenta o Curso de Mestrado do Programa de Pós-graduação em Optometria Avançada da Universidade do Minho em Portugal. Moçambique. E-mail: mazuzenelson@hotmail.com

⁶Estudante Finalista do Curso de Licenciatura em Optometria na Faculdade de Ciências de Saúde da Universidade Lúrio em Moçambique. E-mail: vaniladasivia@gmail.com

Moçambique de 2017 a 2020. Foi feito um estudo descritivo, quantitativo e retrospectivo com base na observação de 179 fichas clínicas para apreciação das seguintes variáveis de estudo: Género, Idade, Localização do tumor, Lateralidade e Tratamento. Das 179 fichas observadas verificou-se, (53,6%) são do sexo masculino e (46,4%) do sexo feminino. A faixa etária de mais participantes foi a dos (0-4 anos) de idade com (31,3%). O olho esquerdo foi o mais afectado com (52%). Em relação a localização do tumor, foram mais frequentes os tumores da orbita com (72,6%). A exeresis foi o procedimento mais executado com (41,3%). Observou-se que o género masculino teve a maior representação, e que as crianças são as mais acometidas pelos tumores. Os tumores da Orbita e unilaterais são mais frequentes. A exeresis é o procedimento mais aplicado em estes casos no Hospital Central de Nampula.

Palavras Chaves: Tumor; Oftalmologia; Moçambique; Exeresis.

ABSTRACT

There are a variety of tumors that can involve the eye and the orbit. These tumors can be apparent at birth or acquired. Although many types of eye and orbital neoplasms are benign tumors, malignant tumors are a threat to vision and life. It is important to identify eye and orbital tumors very early. The convenient approach for the classification of ocular and orbital tumors is based on their location: eyelid, ocular adnexa, orbit and ocular. The aim of this study is to characterize patients with intra and extraocular tumors who were seen in the ophthalmology department of the central hospital in Nampula in Mozambique from 2017 to 2020. A descriptive, quantitative and retrospective study was carried out based on the observation of 179 records clinics to assess the following study variables: Gender, Age, Tumor Location and Treatment. Of the 179 records observed, (53.6%) were male and (46.4%) female. The most affected age group was (0-4 years old) with (31.3%). The left eye was the most affected with (52%). Regarding the location of the tumor, tumors of the orbit were more frequent (72.6%). The exeresis was the procedure but performed with (41.3%). It was observed that the male gender had the greatest representation, and that children are the most affected by tumors. Orbital and unilateral tumors are more frequent. Exeresis are the most applied procedure in these cases at the Central Hospital of Nampula.

Keywords: Tumor; Ophthalmology; Mozambique; Exeresis.

Artigo recebido em: 09/03/2021

Artigo aprovado em: 26/07/2023

Artigo publicado em: 31/07/2023

1 INTRODUÇÃO

A órbita representa uma região anatômica única na confluência dos seios paranasais e a base anterior do crânio. Além disso, ele contém uma variedade de estruturas críticas nas proximidades, incluindo o globo, músculos extraoculares, ramos da artéria oftálmica e nervo óptico⁽¹⁾.

Massas orbitais são lesões raras com uma incidência de apenas 3 a 5 tumores que ocorrem por 1 milhão de pessoas por ano. As etiologias incluem uma série de patologias benignas e malignas, como lesões vasculares (por exemplo, hemangioma cavernoso), lesões císticas, condições inflamatórias, schwannomas, meningiomas e doenças malignas (por exemplo, linfoma, metástases)⁽²⁾.

O câncer pode afetar o olho e a órbita como resultado direto da infiltração neoplásica metastática, compressão ou anticorpos circulantes envolvendo degeneração retinal paraneoplásica. Um tumor metastático para a úvea é a forma mais comum de um processo metastático intraocular. A coróide é o local mais comum de metástase uveal; metástases para o corpo ciliar, íris, retina, disco óptico e vítreo são raras⁽³⁾.

Existem múltiplas manifestações intraoculares possíveis em pacientes com neoplasias sistêmicas. Na primeira linha ocorrem metástases uveais, retinianas e vítreas de carcinomas, melanomas e linfomas. Além disso, existem raras síndromes paraneoplásicas oculares, como as retinopatias associadas ao câncer ou melanoma (CAR / MAR), a neuropatia óptica paraneoplásica (PON) e a proliferação melanocítica difusa bilateral (BDUMP) que se desenvolvem secundariamente a doenças malignas sistêmicas e podem ser as primárias manifestação⁽⁴⁾.

As metástases coroidais geralmente aparecem como uma massa branca cremosa ou amarelo pálido associada ao líquido sub-retiniano e pode ser multifocal e bilateral. Os locais primários mais comuns são mama e pulmão. Se o tratamento sistêmico falhar em controlar o tumor ocular, uma boa resposta geralmente é obtida com terapias locais, como radioterapia por feixe externo, terapia fotodinâmica e termoterapia transpupilar. A expectativa de vida de pacientes com metástases de coróide é geralmente baixa, mas tem melhorado graças aos avanços terapêuticos que estão ocorrendo⁽⁵⁾.

O tumor intraocular benigno mais comum é o hemangioma coróide circunscrito. Os tumores vasculares da retina e da coróide podem causar comprometimento visual significativo devido à exsudação e acúmulo de líquido subfoveal⁽⁶⁾.

A órbita pode abrigar lesões em massa de várias origens celulares. Os sintomas variam consideravelmente de acordo com a natureza, localização e extensão da doença e incluem sinais comuns de proptose, deslocamento do globo, edema palpebral e restrição da motilidade ocular. Para fornecer um diagnóstico preciso, específico e suficientemente abrangente, para otimizar o manejo clínico e estimar o prognóstico, o exame patológico de uma biópsia de tecido é essencial⁽⁷⁾.

Os tumores orbitais malignos que apresentam comportamento letal agressivo que podem levar à morte ou comprometimento visual e deficiência permanente requerem atenção imediata. Eles incluem rabdomiossarcoma, tumores neuroectodérmicos primários (PNET), sarcoma e glioma do nervo óptico em crianças. Da mesma forma, carcinoma adenóide cístico da glândula lacrimal, adenocarcinoma, metástase orbital, linfoma e outras malignidades de alto grau exigem atenção urgente em adultos^(8,9).

As neoplasias orbitárias em adultos podem ser categorizadas com base na localização e tipo histológico. As características de imagem dessas lesões geralmente refletem sua composição de tecido. Malformações cavernosas (também conhecidas como hemangiomas cavernosos), embora não sejam neoplasias verdadeiras, são os tumores orbitários adultos benignos mais comuns. Eles geralmente aparecem como uma massa intraconal bem circunscrita e ovóide em imagens em corte transversal. O linfoma, que pode ser primário ou secundário à doença sistêmica, é a neoplasia orbitária mais prevalente em idosos (≥ 60 anos de idade)⁽¹⁰⁾.

O diagnóstico e o tratamento de doenças malignas orbitais e periorbitais são desafiadores. Esses tumores podem resultar em cegueira, morte e deformidades estéticas significativas⁽¹¹⁾.

As Lesões de massa da órbita são entidades raras que consistem em uma variedade de patologias diferentes. O manejo cirúrgico dessas condições pode envolver ressecção, biópsia para orientar a terapia médica ou descompressão orbital para reduzir a pressão do efeito de massa. A abordagem cirúrgica da órbita evoluiu para incluir a técnica endoscópica endonasal como opção para o manejo das lesões da órbita medial e do ápice orbital. Oferece uma abordagem minimamente invasiva com excelente visualização e acesso mais direto ao ápice orbital do que outras abordagens externas⁽¹²⁾

As publicações acerca da prevalência dos tumores metastáticos para o olho e anexos em pacientes com neoplasia maligna diagnosticada tem mostrado uma significativa variação entre 0,07% e 27% de acordo com o tipo de tumor primário pesquisado. A maioria das metástases intra-oculares envolve a coróide, entretanto, também podem comprometer íris, corpo ciliar, nervo óptico, retina e vítreo. O carcinoma primário que produz metástase ocular com maior frequência em mulheres é o câncer de mama, seguido do câncer de pulmão. Em homens, é o carcinoma de pulmão seguido do gastrointestinal. Outros tumores associados a metástases oculares em ordem decrescente de frequência incluem carcinoma de rim, pele e próstata⁽¹³⁾.

A coróide é o sítio de localização mais comum dessas metástases, porém elas podem envolver cada estrutura ocular. Na maioria dos casos, eles são diagnosticados em pacientes com câncer previamente reconhecido, mas em 12-40% dos pacientes a metástase ocular é o primeiro sinal da neoplasia. A terapia se concentra em salvar a função ocular ou, por último, mas não menos importante, em melhorar o estado do paciente⁽¹⁴⁾.

A metástase ocular é uma das metástases raras do câncer de pulmão, e a incidência de metástase ocular do câncer de pulmão é de cerca de 0,1% -7%^(15,16).

A metástase tumoral maligna uveal é a metástase intraocular mais comum, entre as quais a metástase coróide é a mais comum, seguida por metástase de íris, metástase de corpo ciliar, além de metástases orbitárias, metástases palpebrais, metástases conjuntivais, metástases retinianas e metástases no nervo óptico foram relatadas⁽¹⁷⁾.

Os sintomas de metástase ocular de tumores malignos incluem visão turva / visão diminuída, dor, moscas volantes, defeitos do campo visual, olhos vermelhos, sensação de flash, diplopia, etc. Também há cerca de 11% -23% dos pacientes que são assintomáticos. O distúrbio visual causado pela metástase do tumor afeta seriamente a qualidade de vida (QV) dos pacientes e encurta o tempo de sobrevivência dos pacientes⁽¹⁸⁾.

Os tumores orbitais constituem um grupo de lesões diversas com baixa incidência na população. Os tumores que afetam o olho e os anexos oculares também podem invadir secundariamente a órbita. A falta de um número suficiente de casos com diagnóstico específico em vários centros, a escassez de estudos prospectivos randomizados, estudos de modelos animais, banco de tecidos e estudos genéticos levaram ao desenvolvimento de vários mitos a respeito do diagnóstico e tratamento de lesões orbitais no passado⁽¹⁹⁾.

É reconhecendo o impacto que têm as neoplasias, tanto benignas e sobretudo as malignas no contexto social dos pacientes portadores, que é de extrema importância Avaliar o perfil dos pacientes com tumores do intra e extraoculares; Identificar as neoplasias mais frequentes nesses pacientes e verificar os tratamentos que foram aplicados.

2 MATERIAIS E MÉTODOS

Foi feito um estudo descritivo, quantitativo e retrospectivo de corte transversal que com base na observação de 179 fichas clínicas dos pacientes com diagnóstico de algum tumor do sistema visual que deram entrada no departamento de Oftalmologia do Hospital Central de Nampula.

Para caracterização da população, foram colhidos os seguintes dados: Género, Idade, Localização do tumor, Lateralidade e Tratamento.

Foram selecionadas para o estudo, todas as fichas clínicas de pacientes atendidos no departamento de oftalmologia do hospital central de Nampula, de Junho de 2017 a Outubro de 2020 com diagnóstico confirmado de tumor. Foram excluídas as Fichas clínicas com dados incompletos e cujos pacientes foram transferidos para o tratamento e acompanhamento fora do Hospital Central de Nampula.

2.1 MÉTODO DE COLETA DE DADOS

Para a colecta dos dados foi feita uma análise dos processos clínicos dos pacientes que foram diagnosticados com qualquer tipo de tumor do sistema visual no departamento de oftalmologia do Hospital Central de Nampula no período de Junho de 2017 a Outubro de 2020.

Os dados colectados, foram colocados em uma ficha clínica padrão. Os dados foram colhidos de Junho de 2017 a outubro de 2020 no departamento do Oftalmologia do Hospital central de Nampula. O instrumento foi seleccionado e modificado a partir de outros questionários validados de pesquisas semelhantes que foram publicadas com a finalidade de avaliar as caracteristiicas dos doentes com tumores do sistema visual.

Foram definidos como possíveis tratamentos clínicos a enucleação do olho, Exenteração e Exeresi.

Para garantir a qualidade do dados, estes foram colhidos dos processos, por um profissional dos cuidados da visão, sujeito a sigilo profissional. Para tal, as fichas foram codificadas com um número para a sua identificação tendo sido mantido o anonimato dos doentes, em todas as fases do estudo.

2.2 ANÁLISE DE DADOS

A análise estatística foi realizada com recurso ao software Microsoft Excel 2016. A análise das variáveis foi realizada através de método de estatística descritiva: frequência absoluta e relativa para as variáveis categóricas e média, máximos e mínimos para as variáveis contínuas.

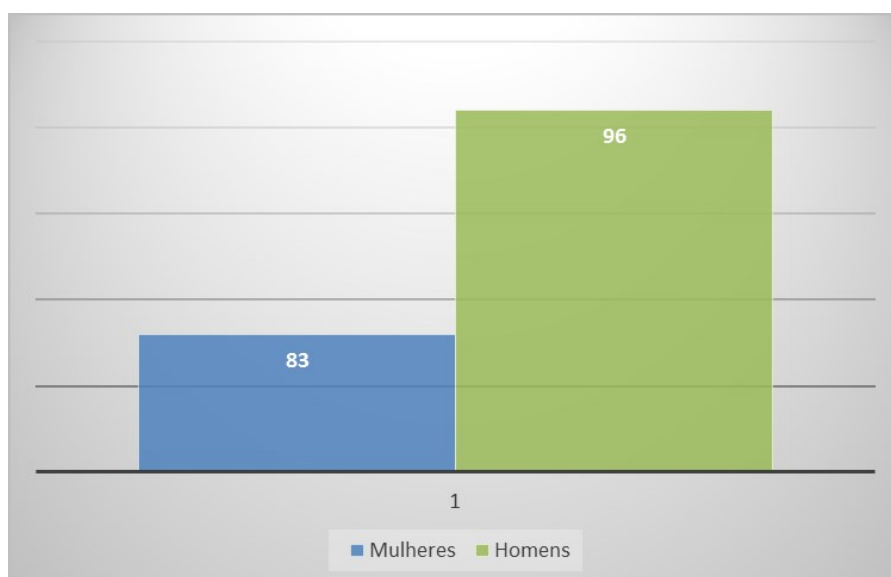
2.3 QUESTÕES ÉTICAS

O projecto contou com a aprovação da comissão científica e com a devida autorização do comitê de Bioética e pesquisa da Faculdade de Ciências de Saúde (Moçambique – Nampula) pertencente a Universidade Lúrio.

3 RESULTADOS

Foram observadas 179 fichas clínicas dos pacientes que atenderam ao Departamento de oftalmologia do Hospital Central de Nampula. A informação sobre características demográficas é apresentada no **Gráfico 1** e na **Tabela 1**. Fizeram parte do estudo 83 (53,6%) pacientes do género Masculino e 96 (46,4%) pacientes do género Feminino. A Faixa etária com maior apresentação de neoplasias foi a de (0-4 anos de idade) com 56 (31,3%) dos participantes, logo seguida da faixa etária de (9-5 anos de idade) com 23 (12,8%) dos participantes, a faixa etária menos afectada foi de (15-19 anos de idade) com 4(2,2%) dos participantes.

Gráfico 1 – Género da população do estudo



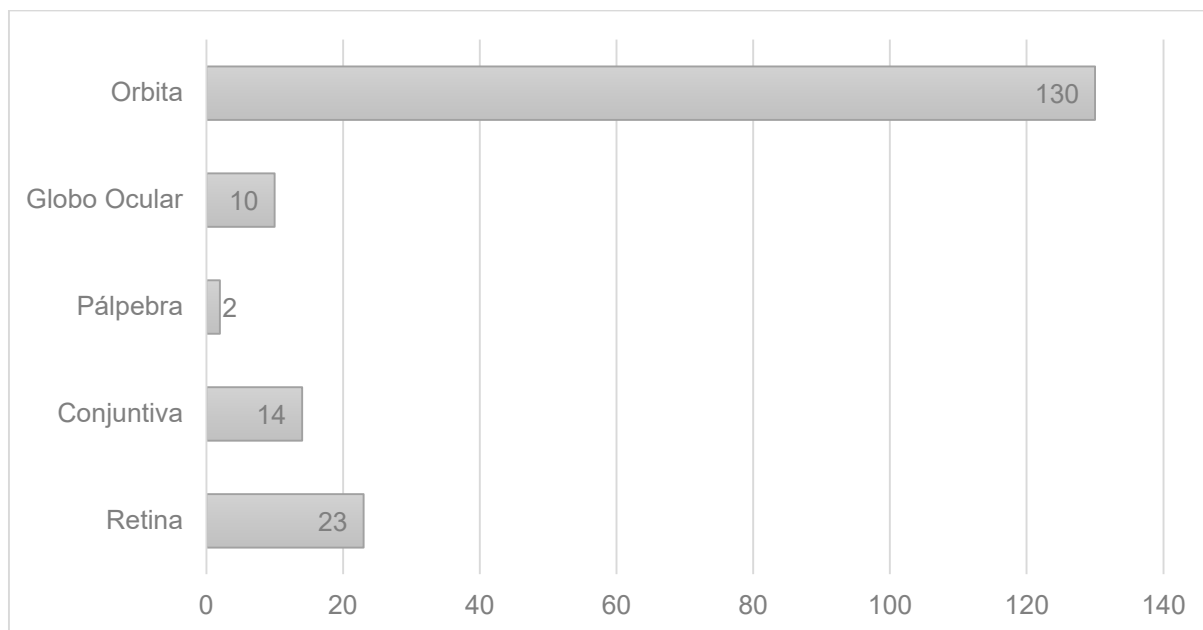
Fonte: Pesquisadores (2021).

Tabela 1 – Idade da população do estudo

Idade	n*	%
0-4	56	31,3
9-5	23	12,8
10 – 14	13	7,3
15 – 19	4	2,2
20 – 24	8	4,5
25 – 29	11	6,1
30 - 34	16	8,9
35 - 39	10	5,6
40 - 44	11	6,1
45 - 49	12	6,7
50 - 54	5	2,8
≥60	10	6,1
Total	179	100,0

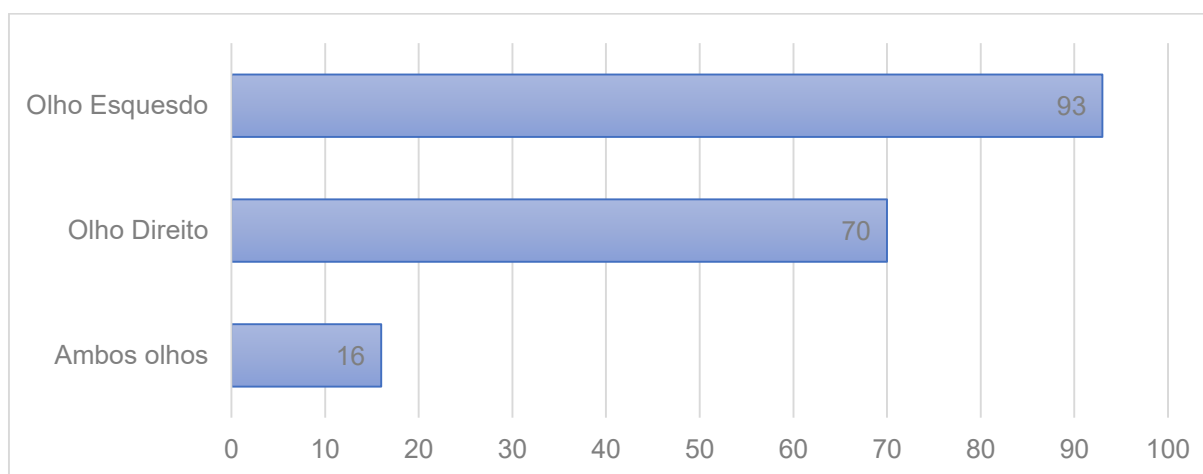
A Localização do tumor é apresentada a partir do **Gráfico 2**, onde 130 (72,6%) dos participantes apresentou algum tipo de tumor localizado na órbita, 23 (12,8%) dos participantes apresentou tumores da Retina e 14 (7,8%) dos participantes apresentou algum tumor da conjuntiva. Os menores casos correspondem a 10 (5,6%) dos participantes que apresentaram algum tipo de tumor do globo ocular e 2(1,1%) dos participantes que apresentaram algum tipo tumor da pálpebra.

Gráfico 2 – Localização do tumor



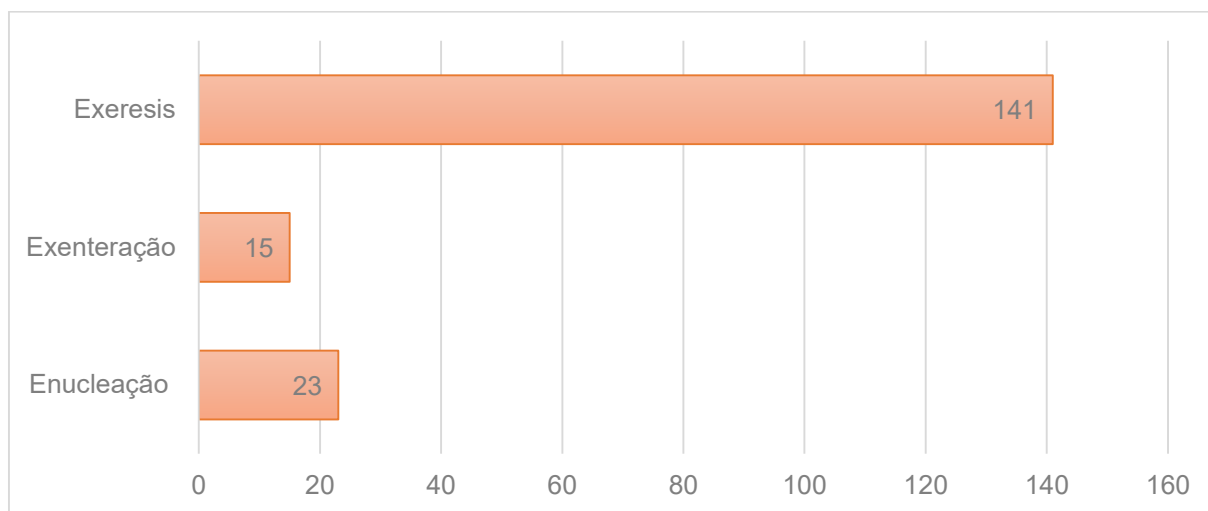
Com relação a lateralidade do tumor, o olho mais afectado (93 participantes) foi o olho esquerdo com 52,0%, e o olho direito em 70 (39,1%) dos participantes, os pacientes com neoplasias nos dois olhos foram os menos frequentes (16), correspondente a 8,9% dos participantes (**Gráfico 3**).

Gráfico 3 – Lateralidade do Tumor em relação ao olho afectado



No **Gráfico 4**, encontramos informação que diz respeito ao tratamento dos pacientes diagnosticados com neoplasias intra e extraocular atendidos no departamento de Oftalmologia do Hospital Central de Nampula. Em 141 (78,8%) fichas Clínicas encontramos que foi realizada a Exeresi, a enucleação foi realizada em 23 (12,8%) pacientes e a exenteração foi realizada para 15 (8,4%) dos pacientes.

Gráfico 4 – Tratamento do paciente em relação ao tumor



4 DISCUSSÃO

Neste Estudo, apresentamos as características demográficas, a localização, lateralidade e o tratamento da População com tumores que comprometeram o sistema visual e deram entrada no departamento de oftalmologia do Hospital central de Nampula de Junho de 2017 a Outubro de 2020.

O nosso estudo apresentou maior prevalência dos tumores Intra e extraoculares para Homens que para mulheres e mostra-nos que as crianças de (0-4 anos de idade) são as mais vulneráveis.

É importante salientar que, embora seja possível encontrar diferenças na prevalência de casos de tumores do sistema Visual entre os sexos, estudos afirmam que esses tumores não apresentam predileção sexual ^(20,21).

As grandes variedades de neoplasias intraoculares e orbitárias raras diferem na apresentação na população pediátrica quando comparadas com essas mesmas lesões em adultos. Embora a maioria dos tumores oftálmicos pediátricos sejam benignos, eles podem ter um impacto significativo na visão e resultar em morbidade e mortalidade significativas. Alguns tumores congênitos podem se manifestar no primeiro ano de vida, enquanto outros geralmente se manifestam mais tarde na infância⁽²²⁾.

A Órbita e a Retina são as regiões morfológicas mais afectadas e a probabilidade dos tumores terem afectado os dois olhos no momento em que foram diagnosticados foi muito reduzida. A bilateralidade do envolvimento orbitário e ocular apresenta-se como um factor preditivo do desenvolvimento de doença sistémica⁽²³⁾.

Neste estudo, os pacientes com risco de desenvolvimento de doença bilateral foi de 14,5%, aumentando para 85,5% no caso de doença unilateral.

Devido ao seu abundante suprimento vascular, a coróide é o local ocular mais comum para doença metastática intraocular (aproximadamente 90%). Menos de 10% das metástases intraoculares estão localizadas na íris e / ou corpo ciliar, enquanto a retina e o vítreo raramente são afectados. A maioria das metástases intraoculares são carcinomas; a maioria das metástases se origina de câncer de mama em mulheres e câncer de pulmão em homens. No entanto, virtualmente todas as neoplasias primárias foram descritas como metástases para estruturas intraoculares⁽²⁴⁾.

A exeresi mostrou-se a técnica interventiva de preferência para o tratamento dos tumores. Nos últimos anos, assistimos a grandes mudanças no diagnóstico e tratamento de tumores intraoculares sólidos, principalmente devido a uma melhor compreensão da biologia molecular de sua patogênese, novas abordagens terapêuticas para o tratamento local de tumores em crianças e observações de acompanhamento de longo prazo em clínicas de ensaios⁽²⁵⁾.

Os tumores da superfície ocular apresentam amplo espectro clínico. É possível fazer um diagnóstico clínico preciso na maioria dos casos. Tumores benignos e coristomas são excisados apenas se existir uma preocupação estética ou funcional. Os tumores malignos geralmente precisam de excisão completa com margens claras e crioterapia de borda de excisão. O prognóstico para o control e local do tumor é excelente com gerenciamento baseado em protocolo⁽²⁶⁾.

4.1 LIMITAÇÕES DO ESTUDO

O estudo tem várias limitações que são consistentes com o contexto de qualidade de atendimento de saúde da visão em Moçambique. Primeiramente o estudo prévia incluir os nomes dos tumor e dividir entre as respectivas regiões morfológicas assim como discutir a questão da trilateralidade dos tumores, Heredetarietàade, História familiar e os estágios dos tumores, no entanto a falta de informação nas fichas clínicas não permitiram que esses dados fossem abordados.

A recolha de informação a partir de um instrumento previamente usado e validado em publicações de estudos semelhantes, possibilitou melhorias na qualidade de informação que foi extraída das fichas clínicas, para além de que a informação foi lançada para a ficha de recolha de informação por um profissional qualificado em cuidados da visão.

5 CONCLUSÃO

Depois da realização do estudo sobre tumores intra e extraoculares, conclui-se que as características da nossa pequena série de pacientes mostraram consistências com outros estudos.

Embora existam ainda dificuldades no atendimento de pacientes com neoplasias do sistema visual é possível encontrar alguma informação de base no departamento de oftalmologia do Hospital Central de Nampula, a qual pode ser usada para o desenho de programas de consciencialização comunitária.

Algumas melhorias podem ser exuctadas: É importante consciencializar os Médicos dos Cuidados de Saúde Primários e Pediatras, em relação aos tumores do sistema vsiual, para que não se registem atrasos no diagnóstico, da mesma forma que se devem realizar campanhas comunitárias de sensibilização.

Outros estudos devem ser realizados afim de percebermos os níveis de conhecimento que os profissionais de saúde alocados as zonas rurais têm sobre os tumores do sistema visual, avaliar a existência de correlação de outros tumores com os tumores do sistema da visão, assim como as dificuldades de acesso desses pacientes as unidades sanitárias, para além de verificar os protocolos de atendimento de pacientes com neoplasias do sistema visual e/ou avaliar a sua eficácia contextual.

REFERÊNCIAS

1. Paluzzi A, Gardner PA, Fernandez-Miranda JC, Tormenti MJ, Stefko ST, Snyderman CH, Maroon JC. Round-the-Clock Surgical Access to the Orbit. *J Neurol Surg B Skull Base*. 2015;76(1):12-24.
2. Neems L, Echaliel EL, Subramanian PS. Orbital Tumors and Inflammatory Disorders: Diagnosis and Management. *Int Ophthalmol Clin*. 2018; 58(2):181-195.
3. De Potter P, Disneur D, Levecq L, Snyers B. Manifestations oculaires des cancers [Ocular manifestations of cancer]. *J Fr Ophtalmol*. 2002;25(2):194-202.
4. Bechrakis NE, Haas G, Blatsios G. Intraokulare Manifestationen bei systemischen Tumorerkrankungen [Intraocular manifestations of systemic neoplasms]. *Klin Monbl Augenheilkd*. 2011;228(7):586-92. doi: 10.1055/s-0031-1273474.
5. Konstantinidis L, Damato B. Intraocular Metastases--A Review. *Asia Pac J Ophthalmol (Phila)*. 2017;6(2):208-214. doi: 10.22608/APO.201712.

6. Dalvin LA, Lim LS, Chang M, Udyaver S, Mazloumi M, Vichitvejpaisal P, Su GL, Florakis E, Mashayekhi A, Shields JA, Shields CL. Circumscribed choroidal hemangioma: Clinical features and outcomes by age category in 458 cases. *Saudi J Ophthalmol.* 2019 Jul-Sep; 33(3):219-228.
7. Mombaerts I, Ramberg I, Coupland SE, Heegaard S. Diagnosis of orbital mass lesions: clinical, radiological, and pathological recommendations. *Surv Ophthalmol.* 2019;64(6):741-756. doi: 10.1016/j.survophthal.2019.06.006.
8. Chen C, Dorado Garcia H, Scheer M, Henssen AG. Current and Future Treatment Strategies for Rhabdomyosarcoma. *Front Oncol.* 2019; 9:1458.
9. Han J, Kim YD, Woo KI, Sobti D. Long-Term Outcomes of Eye-Sparing Surgery for Adenoid Cystic Carcinoma of Lacrimal Gland. *Ophthalmic Plast Reconstr Surg.* 2018 Jan/Feb; 34(1):74-78.
10. Tailor TD, Gupta D, Dalley RW, Keene CD, Anzai Y. Orbital neoplasms in adults: clinical, radiologic, and pathologic review. *Radiographics.* 2013;33(6):1739-58. doi: 10.1148/rg.336135502.
11. Schwarcz RM, Coupland SE, Finger PT. Cancer of the orbit and adnexa. *Am J Clin Oncol.* 2013;36(2):197-205. doi: 10.1097/COC.0b013e31820dbf28.
12. Rimmer RA, Graf AE, Fastenberg JH, Bilyk J, Nyquist GG, Rosen MR, Rabinowitz MP, Rabinowitz MR. Management of Orbital Masses: Outcomes of Endoscopic and Combined Approaches With No Orbital Reconstruction. *Allergy Rhinol (Providence).* 2020; 11:2152656719899922. doi: 10.1177/2152656719899922.
13. Corrêa ZMS, Burmann TG, Freitas AM, Ramos GZ, Marcon ÍM. Prevalência de metástases oculares em pacientes com doença metastática reconhecida: resultados preliminares. *Arq. Bras. Oftalmol.* 2005;68(2):189-193. doi.org/10.1590/S0004-27492005000200007.
14. Królewska K, Palacz O, Zajaczek S. Lokalizacja i charakterystyka kliniczna przerzutów nowotworów litych do narządu wzroku [Localization and clinical characteristics of the ocular metastases of solid extraocular tumours]. *Klin Oczna.* 2004;106(3):347-50.
15. Niu FY, Zhou Q, Yang JJ, et al. Distribution and prognosis of uncommon metastases from non-small cell lung cancer. *BMC Cancer.* 2016;16:149. doi: 10.1186/s12885-016-2169-5.
16. Kreusel KM, Wiegel T, Stange M, et al. Choroidal metastasis in disseminated lung cancer: frequency and risk factors. *Am J Ophthalmol.* 2002;134(3):445–447. doi: 10.1016/S0002-9394(02)01580-5.
17. Shields CL, McMahon JF, Atalay HT, et al. Retinal metastasis from systemic cancer in 8 cases. *JAMA Ophthalmol.* 2014;132(11):1303–1308. doi: 10.1001/jamaophthalmol.2014.2406.

18. Xu Y, Sun Y, Zhao J, Chen M, Jiangde L, Li L, Zhong W, Wang M. Ocular Metastasis in Lung Cancer: a Retrospective Analysis in a Single Chinese Hospital and Literature Review. *Zhongguo Fei Ai Za Zhi*. 2017;20(5):326-333. doi: 10.3779/j.issn.1009-3419.2017.05.05.
19. Gündüz K, Yanık Ö. Myths in the Diagnosis and Management of Orbital Tumors. *Middle East Afr J Ophthalmol*. 2015;22(4):415-420. doi:10.4103/0974-9233.167823.
20. Orestes-Cardoso SM, do Vale EB, de Araújo Lima AR, Orestes-Cardoso MS, Orestes-Cardoso AJ. Epidemiologia das Perdas do Globo Ocular por Retinoblastoma. *Rev. cir. traumatol. buco-maxilo fac*. 2011;11(2):33-44.
21. Afanas N, Carvalho M, Almeida M, Costa V, Silva I, Oliva T. Burkitt's lymphoma. *Acta Médica Portuguesa*, 2011;24(5), 735-8. doi:http://dx.doi.org/10.20344/amp.513
22. Rao AA, Naheedy JH, Chen JY.-Y, Robbins SL., Ramkumar HL. A Clinical Update and Radiologic Review of Pediatric Orbital and Ocular Tumors. *Journal of Oncology*; 2013: 1-22. doi.org/10.1155/2013/975908.
23. Queirós L, Ribeiro S, Eloy C, Leal V, Falcão-Reis F. Linfomas da Órbita 12 Anos de Casuística (1997-2009). *Oftalmologia*, 2012; 36(1):37-41.
24. Westerwick D, Driever F, Le Guin CHD, Schmid KW, Metz KA. Intraokulare Metastasen [Intraocular metastases]. *Pathologe*. 2017;38(6):500-506. German. doi: 10.1007/s00292-017-0373-y.
25. Bornfeld N, Biewald E, Bauer S, Temming P, Lohmann D, Zeschnigk M. The Interdisciplinary Diagnosis and Treatment of Intraocular Tumors. *Dtsch Arztebl Int*. 2018;115(7):106-111. doi: 10.3238/arztebl.2018.0106.
26. Honavar SG, Manjandavida FP. Tumors of the ocular surface: A review. *Indian J Ophthalmol*. 2015;63(3):187-203. doi:10.4103/0301-4738.156912.

AGRADECIMENTOS

A equipa de pesquisa agradece ao Hospital central de Nampula e a sua equipe do departamento de oftalmologia por ter permitido que fosse possível realizar este estudo.

ANEXO A.

CONFIDENCIAL: Apenas
para finalidade de Pesquisa

CARACTERÍSTICAS DOS PACIENTES COM TUMORES INTRA
E EXTRAOCULARES NO DEPARTAMENTO DE
OFTALMOLOGIA DO HOSPITAL CENTRAL DE NAMPULA EM
MOÇAMBIQUE – ESTUDO RETROSPECTIVO DE 2017 A 2020.

Género	Idade	Anos
M F		
Data de entrada:	Dia	Mês Ano
Diagnóstico:	_____	
Tipo de Tratamento:	_____	
História Oncológica Familiar:	_____	

Olho afectado:	OD	OE AO
Localização Morfológica da Lesão:	_____	

